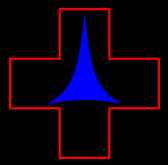

2021

Historie vývoje moderní spondylochirurgie na našem území

sdělení nemá ambici být vyčerpávajícím a představuje zatím asi roční pátrání

Petr Suchomel

Neurocentrum Liberec

Operace bederních plotének

1909 Krause a Oppenheim - první operace lumbar „chondroma“

1922 Adson a Ott - surgical removal of herniated nucleus pulposus

1932 Mixter a Smithwick - z laminektomie (*bráni jako 1. disc surgeons*)

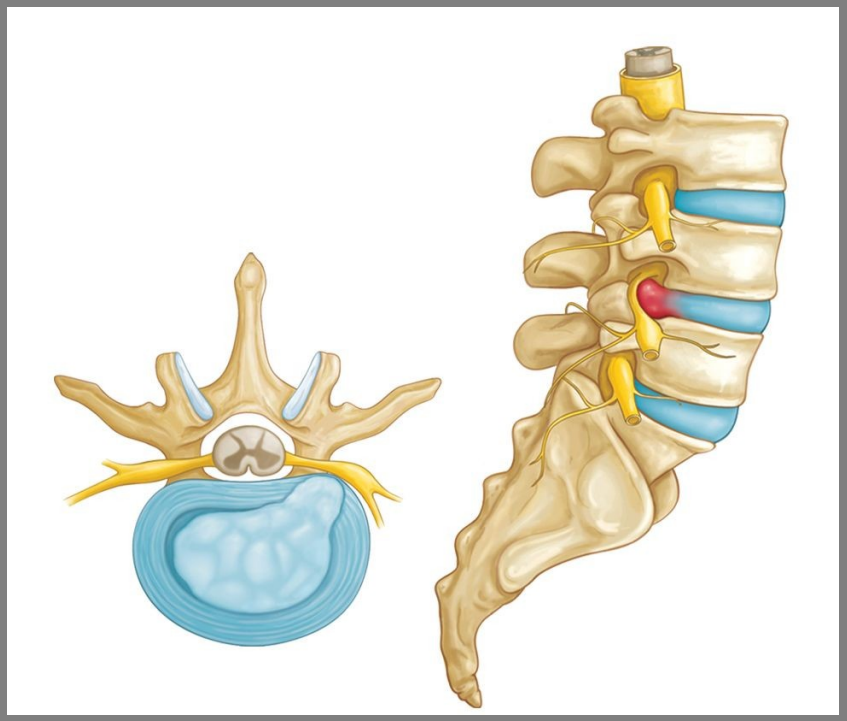

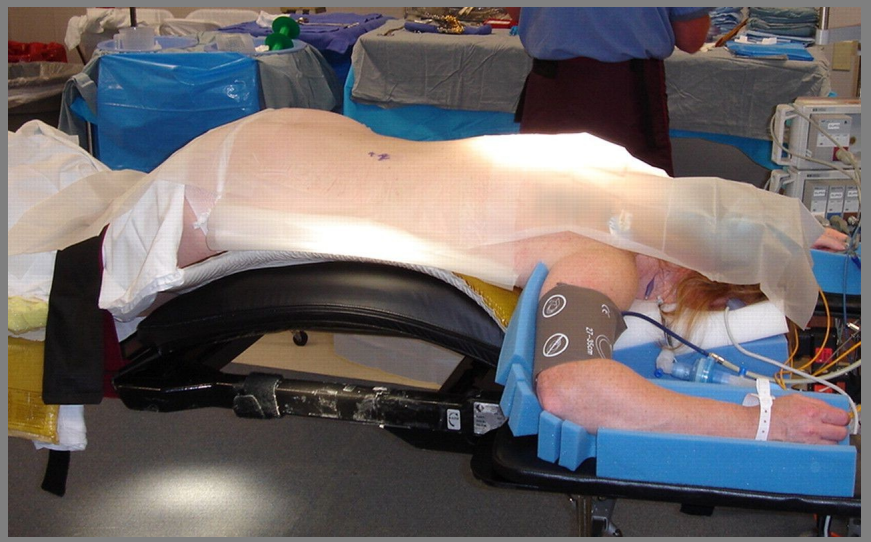

U nás:

Jan Bedrna (1897 – 1956) 19 operací **1937 - 1941**

ROZHLEDY V CHIR. XX/11 (5/r 1941)

I. Práce původní.

Doc. Dr. J. BEDRNA:

NAŠE ZKUŠENOSTI V ROZPOZNÁVÁNÍ A LÉČENÍ VÝHŘEZU MEZIOBRATLOVÉ PLOTÉNKY DO KANÁLU PÁTEŘNÍHO.*)

práce všech uvedených oddělení a jejich přednostů. Operovali jsme od r. 1937 19 případů, z nichž 14kráte jsme nalezli výhřez meziobratlové ploténky a 5kráte zbytnění žlutého vazu. Poměrně velký počet případů zbytnění

Lokální anestesie, vzduchové a později jodový olej perimyelografie

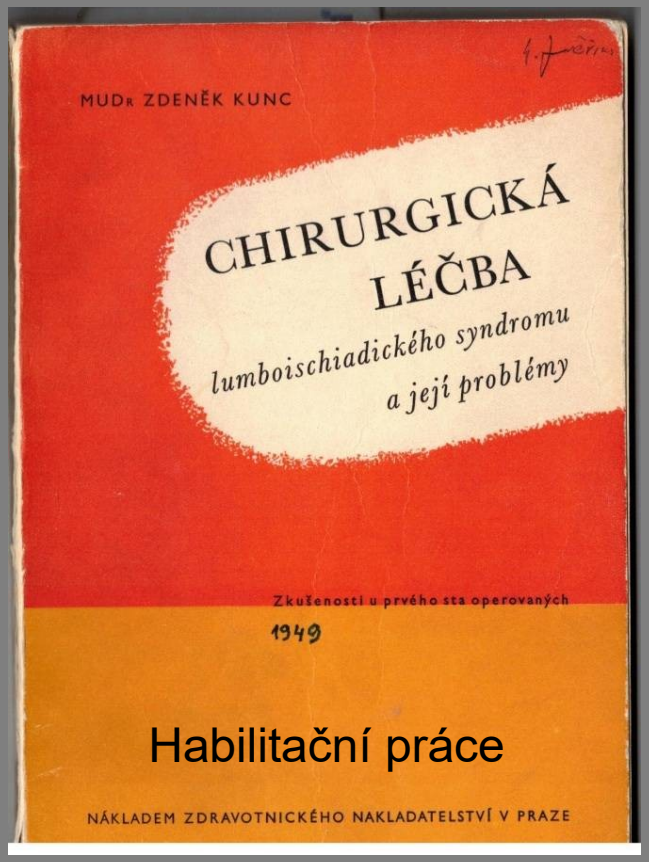

Habilitační práce

1949 Kunc

referuje prvních 100 operací

Nejprve velké rány a hemilaminektomie

později interlaminární přístup *(Love, Mayo 1939)*

1961 Zapletal a Mikula (Olomouc) - vyhodnoc

1968 Schröder a Smrčka sen. (Brno) - operac
(loc. a

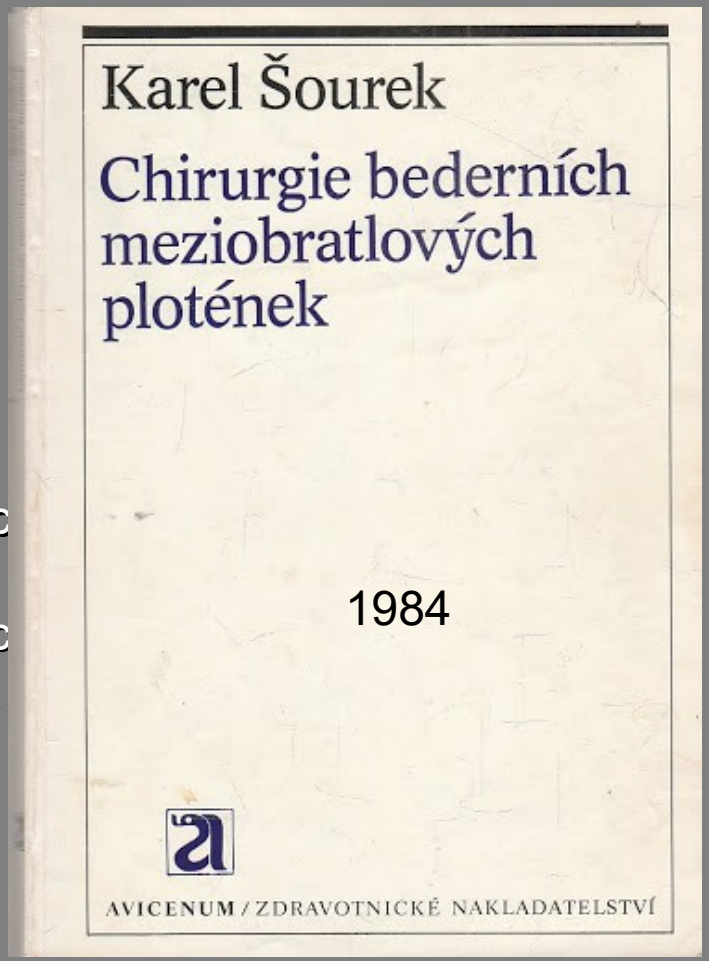

Mikrochirurgie bederní ploténky nezávisle 1977



U nás:

Paleček T. 1985

Mikrochirurgické operování výhřezů bederních meziobratlových plotének. *Rozhledy v chirurgii,66,* 1987

Endoskopické operace plotének

omie s diskoskopií

diskektomie rozvoj techniky

artroskopii

U nás:

Máca K. Smrčka M. listopad 2017

Dekomprese bederních stenóz

Fantiš A., Daněk E., Megela J., Vyhnánek L.:

Osteogenní stenóza pateřního kanálu. Rozhl.Chir. 1969 … 3 pacienti

Dekomprese bederních stenóz

Fantiš A., Daněk E., Megela J., Vyhnánek L.:

Osteogenní stenóza pateřního kanálu. Rozhl.Chir. 1969 … 3 pacienti

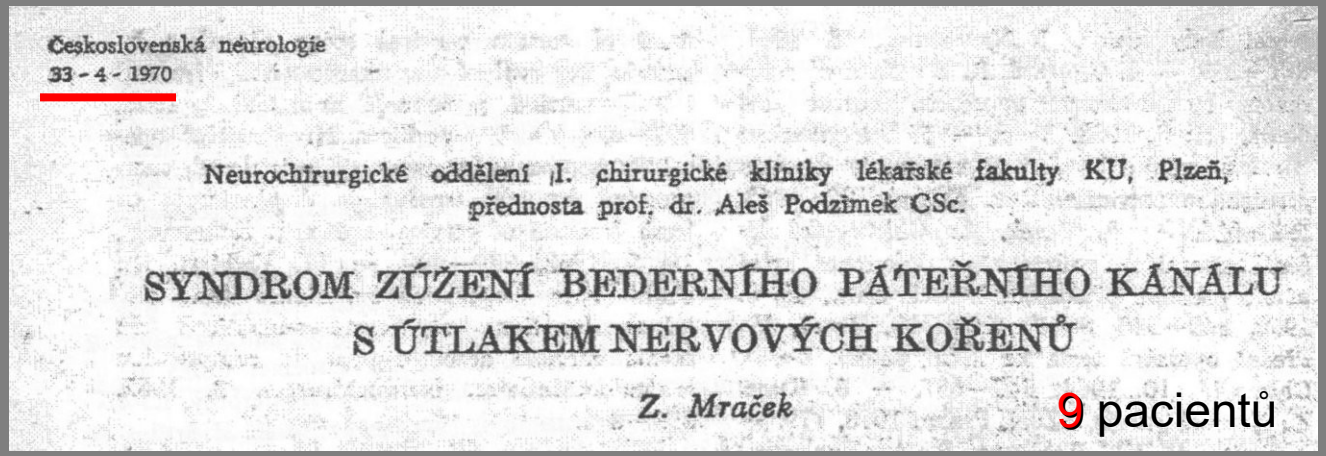

Československá neurologie
33 - 4 - 1970

Neurochirurgické oddělení I. chirurgické kliniky lékařské fakulty KU, Plzeň,
přednosta prof. dr. Aleš Podzimek CSc.

SYNDROM ZÚŽENÍ BEDERNÍHO PÁTEŘNÍHO KANÁLU S ÚTLAKEM NERVOVÝCH KOŘENŮ

Z. Mraček

9 pacientů

*1930

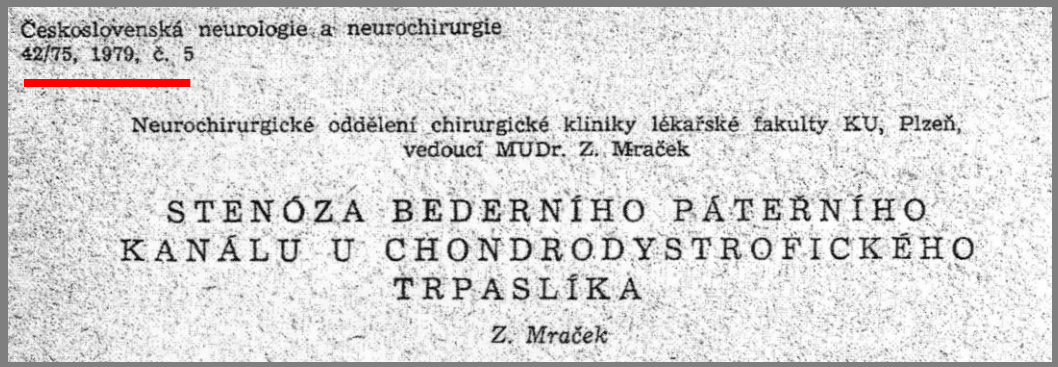

Československá neurologie a neurochirurgie
42/75, 1979, č. 5

Neurochirurgické oddělení chirurgické kliniky lékařské fakulty KU, Plzeň,
vedoucí MUDr. Z. Mraček

STENÓZA BEDERNÍHO PÁTEŘNÍHO KANÁLU U CHONDRODYSTROFICKÉHO TRPASLÍKA

Z. Mraček

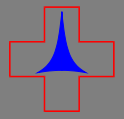

Moderní fixace v Th a L páteři

Raymond Roy-Camille (1927-1994)

1. transpedikularní šroub **1963** + dlaha

u 16 leté divky po úrazu, neměl za co chytit po laminektomii

(narozen Martinique, žák Judeta)

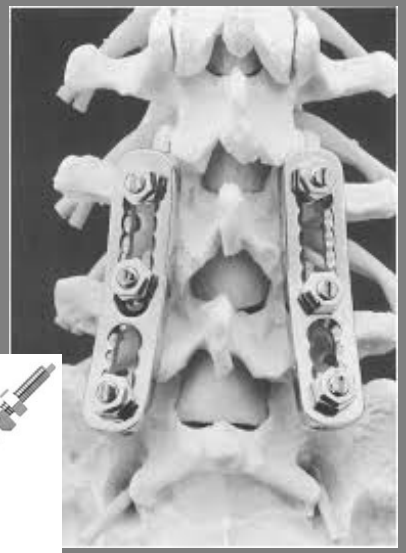

nejprve šroub a pak dlahu (1983)
Arthur Stefee (1935)
(Acromed 325 M - US DePuy)

Přechod na stabilní fixatéry





Friedrich Magerl (1931)

zemřel 14.11.2020

Fixateur externe - 1976

Walter Dick (1943 -)

Fixateur interne - 1982

Narozen v Praze

Otec operoval Heydricha

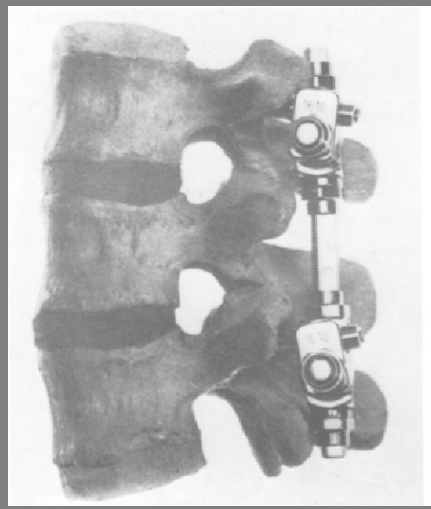

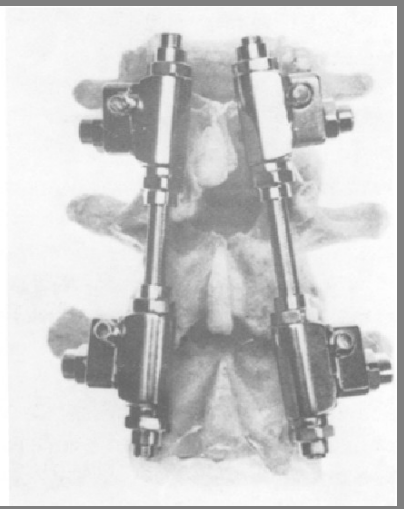

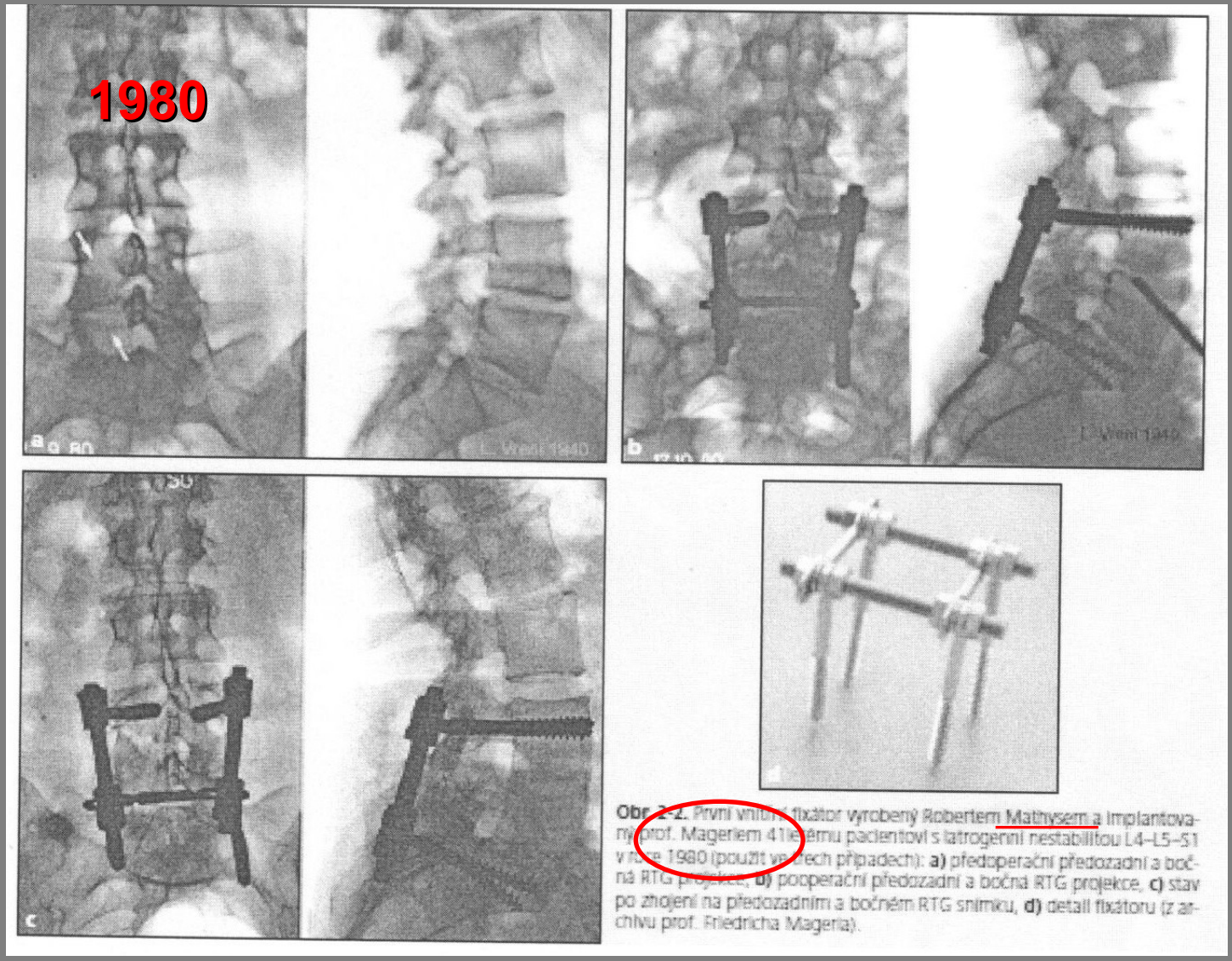

Courtesy of Prof. Štulík

U nás:

Otto Vlach
(1932 - 2018)

První TP šroub - při redukci olisthesy L5 **12.2 .1985**

115. (18/851)

Skácelová Ludmila, 1936 - 8c.
12.2.1985
Vlach,Nýdr,Chal.

Dg.: Spondylolisthesis L5,
Op.: distrakce HRI TL2-S1
HRI L2-S1 Ch
Pedikulární šrouby L5.
Gill.

V pronační poloze na 4bodovém lůžku řez nad lumbosakrálním přechodem, pak skeletizace v rozsahu L4-S1. Následuje laminektomie L5, lamina je volná, přerušení oboustranně v typickém místě. Pak vyhledány pedikly, do nich navrtány otvory, pořízen rtg snímek. Následuje dekortikace intertransversální včetně massa lateralis sacri, modelované 2 distrakční tyče zavedeny mezi S1 a L2 pod laminu, provedena distrakce, pak pomocí dvou šroubů do pediklů upevněna přes oba distraktory 4děrová dlažka a oba šrouby dotaženy. Kontrola na rtg, postavení vyhovuje. Zajištění distrakčních tyčí drátky. Dokončena spondylodéza přídatnými štěpy z levé lopat; kosti kyčelní. Sutura operační rány po vrstvách, Redonovy drény, měkký obvaz.

Courtesy of prof. Repko

Peter Wendsche *(1945)*

1. tanspedikulární šroub (září 1986) - úraz

„vrubované dlahy“ (kerbenplatten)

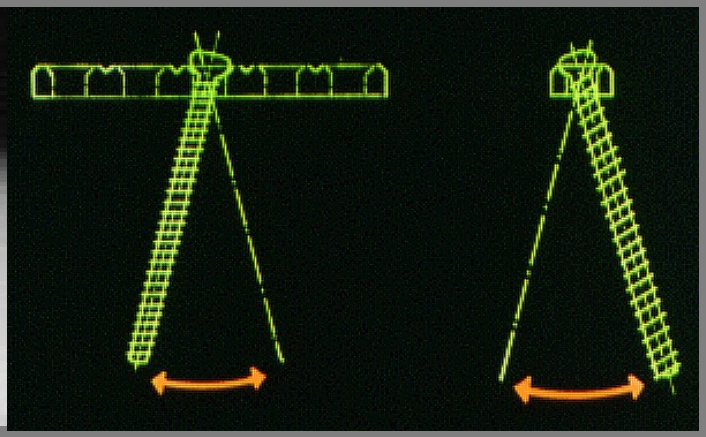

Počátkem 90. let



Otto Vlach *(1932-2018)*

Halo-femorální trakce, Harrington

„rýhované dlahy“

Stabilní vnitřní fixatéry:

leden / 1991 FNKV Dickův fixater

1991 UL SOCON (Aesculap)

1993
SPINE TEAM LIBEREC

Technical aspects

lower thoracic and lumbar spine

(od 2. poloviny 90.let)



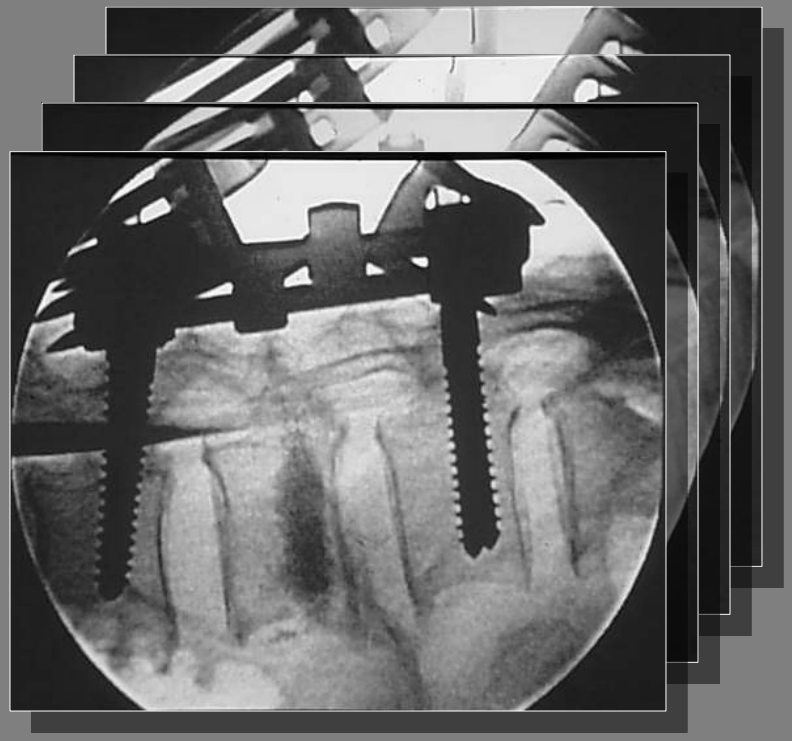

Moderní spondylochirurgie subaxiální krční páteře

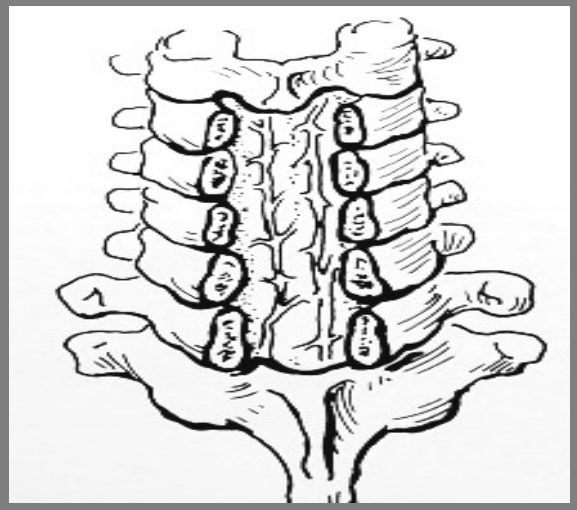

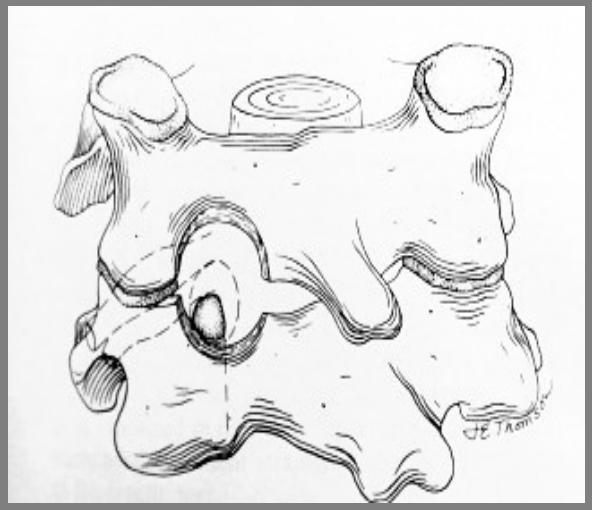

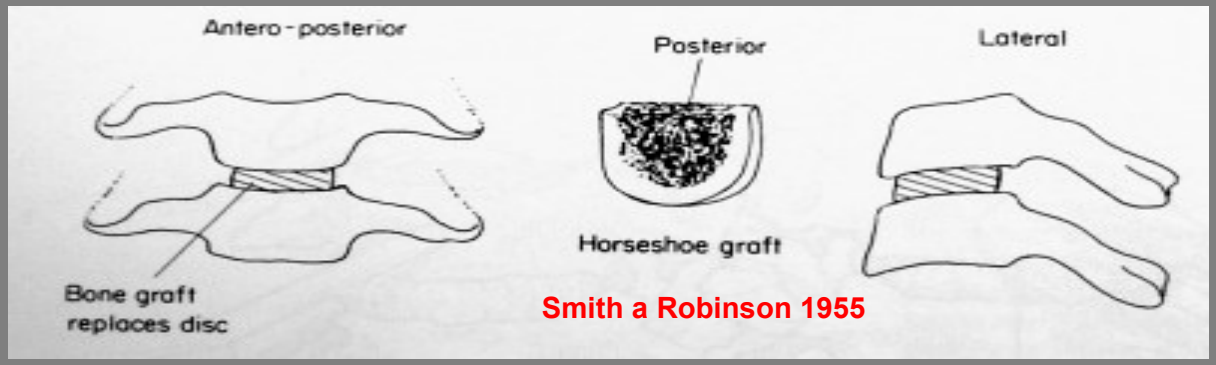
Antero - posterior
Posterior
Lateral
Horseshoe graft
Bone graft
replaces disc
Smith a Robinson 1955

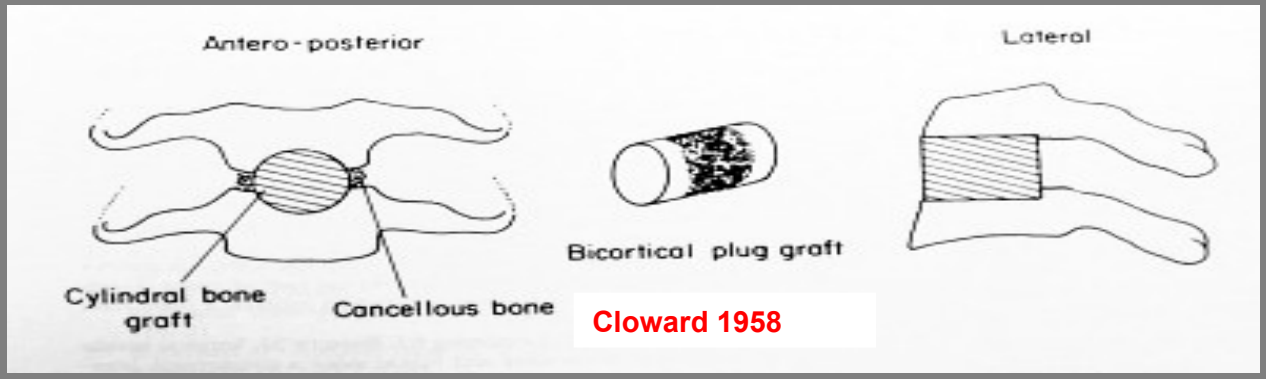
Antero - posterior
Lateral
Bicortical plug graft
Cylindral bone
graft
Cancellous bone
Cloward 1958



U nás:

ROZHLEDY V CHIRURGII (XLIII-10-1964)

© - Státní zdravotnické nakladatelství - 1964

PŘEDNÍ OPERAČNÍ CESTA KE KRČNÍ PÁTEŘI

Z. Kunc, V. Beneš

Neurochirurgická klinika fakulty všeobecného lékařství KU v Praze,
přednosta prof. dr. Z. Kunc, DrSc.

Klasický přístup k páteřnímu kanálu laminektomií stačí jen málokdy pro radikální řešení těch patologických procesů, které působí útlak míchy zepředu. Jejich dostatečné obnažení je vždy obtížné, ať se postupuje extra či intradurálně. Transdurální přístup s uvolněním závěsů lig. denticulati je v některých případech příznivější, ale není možný kupř. při zánětlivých procesech obratlů. Čím větší je útlak míchy, tím se operace pro míchu stává nebezpečnější. Sebešetrnější postup při odsunování míchy napjaté obloukovitě dozadu hrozí vždy její traumatizací. Radikalita operace je značně omezena a často je nutno vůbec ustoupit od přímého výkonu na patologickém ložisku. Pouhá dekompresivní laminektomie je málokdy prospěšná. Naopak někdy může přispět ke zhoršení útlaku míchy, jestliže je příčinou proces, který vedl k destrukci obratlového těla, poněvadž resekcí obratlových oblouků a přerušením vazového aparátu se v takovém případě zbaví páteřní sloupec poslední své opory. Uvolnění přední komprese míchy se stalo předmětem diskuse nejprve u specifických spondylitid. Po laminektomii u nich docházelo velmi často ke zhoršení nervových příznaků až do paraplegie. Zpočátku byla otázka řešena postupem ze strany — kostotransverzotomií. V roce 1947 navrhl Dott operační přístup zepředu v krčním úseku páteře. Později byl úspěšně vyzkoušen přední přístup i v ostatních úrovních [Hodgson, Stock (13)].

Páteř je nejsnadněji přístupná zepředu ve svém krčním úseku. Proto kolem roku 1956 navrhlo několik chirurgů [Cauchaix, Binet, (1) Dereymaeker, Mulier (10) Smith, Robinson (17) Cloward (2)] nezávisle na sobě přední přístup při výhřezech krčních plotének, při zadních osteofytech obratlových těl a při zastaralých luxacích krčních obratlů. Technika operací se nijak podstatně od sebe neliší. Nejvíce ji propracoval R. Cloward. Navrhl pro operaci zvláštní instrumentarium a získal dosud největší zkušenosti. Jako pr[illegible]ředního přístupu i pro čerstvé luxace krčních obratlů (7) a podle poslední práce i pro spinotalamickou traktotomii (9).

Předním přístupem jsme na krční páteři poprvé operovali před 4 roky. Byli jsme k němu nuceni stavem nemocného, který byl k nám transportován letecky z Koreje s metastatickou osteomyelitidou obratlů C4 a C5. Měl kvadruplegii a počínající bulbární příznaky. Jak sám proces, který vytvářel absces v měkkých částech krku, tak nervové příznaky nedovolovaly při operaci polohu na břiše. Vypuštění abscesu a vyškrábání ložiska zepředu mělo výborný efekt, nemocný se uzdravil a kvadruplegie se až na malé zbytky spasticity upravila velmi dobře.

1960

HK **1962**
Pařízek J. (1931)



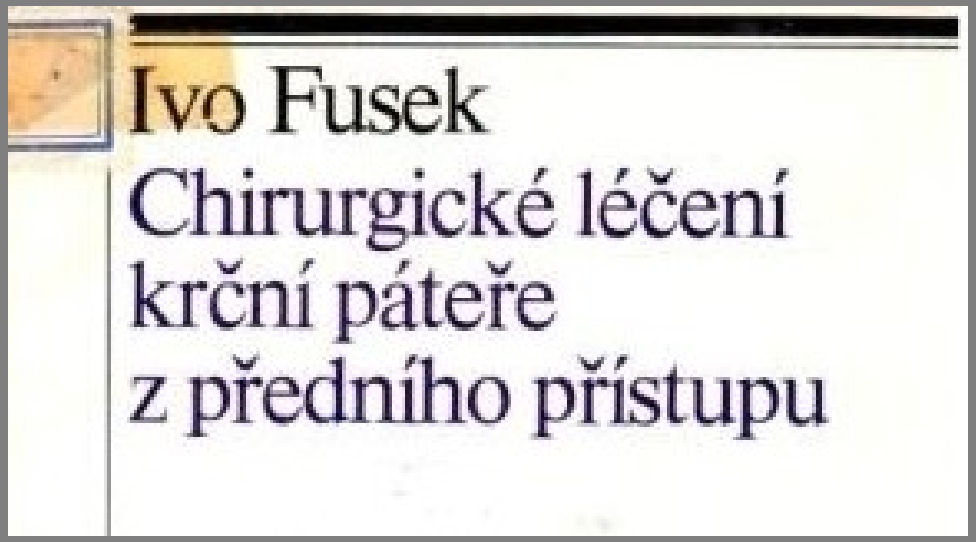

1974



85 operací

(úrazy, deformity, tumory, zánět, degenerativa)

1970 Orosco and Llovet

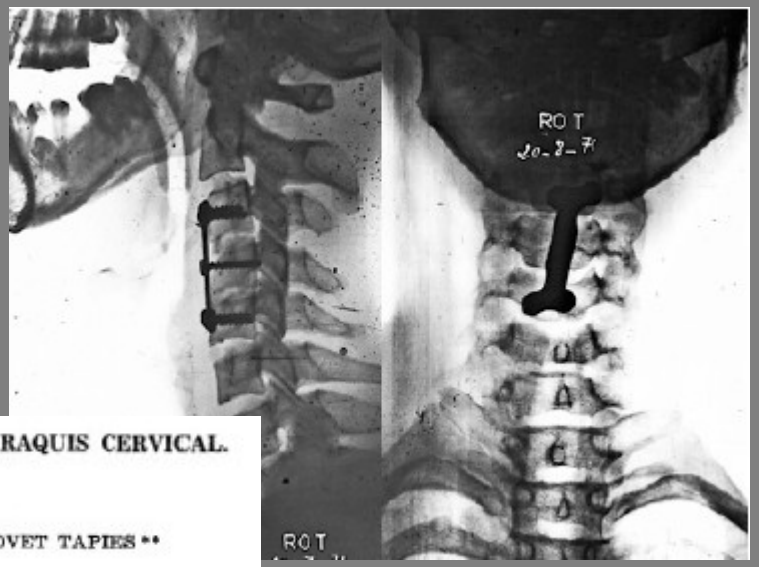

OSTEOSINTESIS EN LAS FRACTURAS DE RAQUIS CERVICAL.
NOTA DE TECNICA

POR LOS DOCTORES
RAFAEL OROZCO DELCLOS * y JOSE LLOVET TAPIES **

Hacemos referencia y remitimos al lector al magnífico artículo publicado por R. y J. Judet y cols. en la «Rev. du Chir. Ortop. et Rep. de l'Ap. Mot.» (París, 1970), tomo 56, núm. 2, págs. 155 a 164, en el

Rafael Orozco i Delclós (1938-2005)

Josep Llovet i Tapies (1930-2004)



Trapezoidal plate
bicortical screws
1980

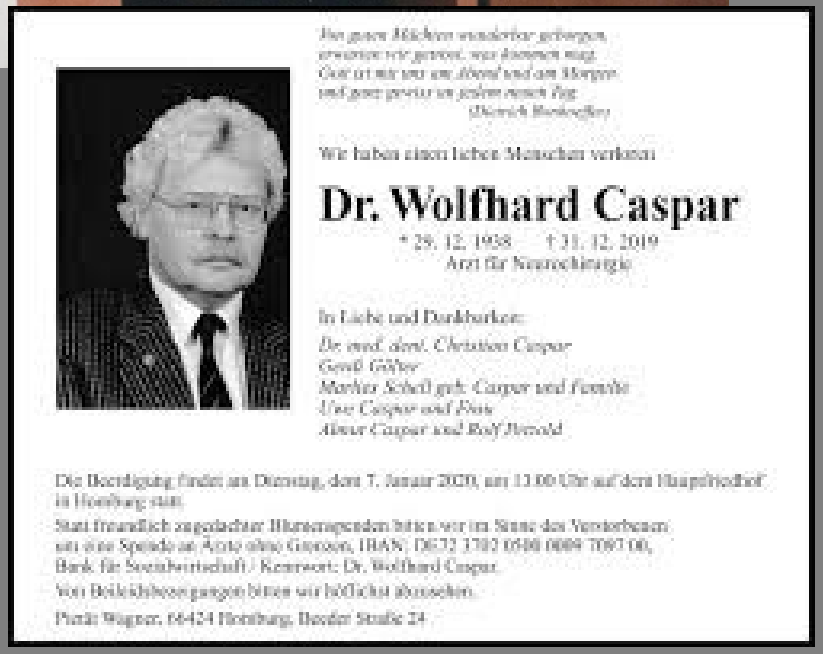

Von guten Mächten wunderbar geborgen,
erwarten wir getrost, was kommen mag.
Gott ist mit uns am Abend und am Morgen
und ganz gewiss an jedem neuen Tag.
(Dietrich Bonhoeffer)

Wir haben einen lieben Menschen verloren

Dr. Wolfhard Caspar

* 29. 12. 1938 † 31. 12. 2019
Arzt für Neurochirurgie

In Liebe und Dankbarkeit:
Dr. med. dent. Christian Caspar
Gerd Gölter
Marlies Schell geb. Caspar und Familie
Uwe Caspar und Frau
Almut Caspar und Rolf Petzold

Die Beerdigung findet am Dienstag, dem 7. Januar 2020, um 13.00 Uhr auf dem Hauptfriedhof in Homburg statt.

Statt freundlich zugedachter Blumenspenden bitten wir im Sinne des Verstorbenen um eine Spende an Ärzte ohne Grenzen, IBAN: DE72 3702 0500 0009 7097 00, Bank für Sozialwirtschaft / Kennwort: Dr. Wolfhard Caspar.

Von Beileidsbezeugungen bitten wir höflichst abzusehen.

Pietät Wagner, 66424 Homburg, Beeder Straße 24

Erwin W. Morscher - Basel (1930-2008)



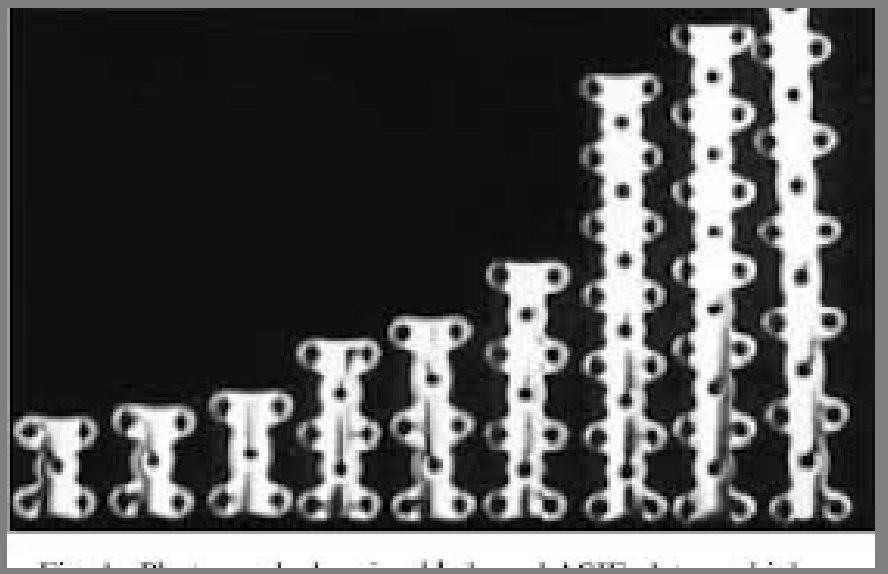

AO CSLP publikoval **1986**

Monocortical locked,
méně nebezpečí méně záření

U nás: dlahy ??? ne zcela jasné

ÚNB přelom 70-80 let

Strmiska – první dlahy z jiných setů

Wendsche – Medin kopie Orosco dlahy

ÚL – Caspar dlahy druhá polovina 80 let

Klézl – AO Morscher dlaha

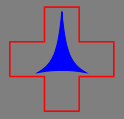

Eva Urbánková (1941)

1987 zavedla Casparovu techniku

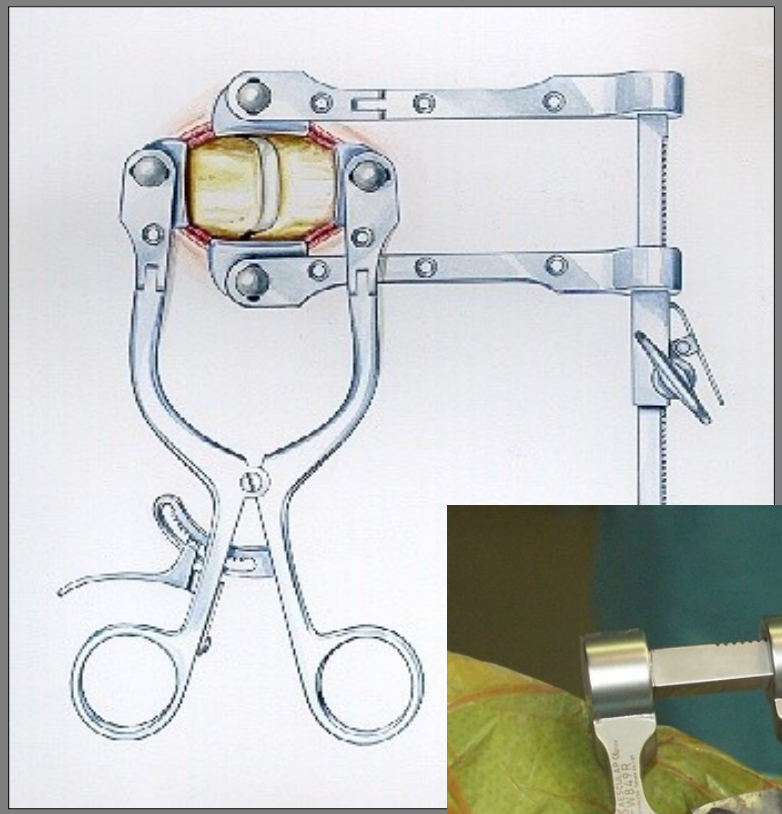

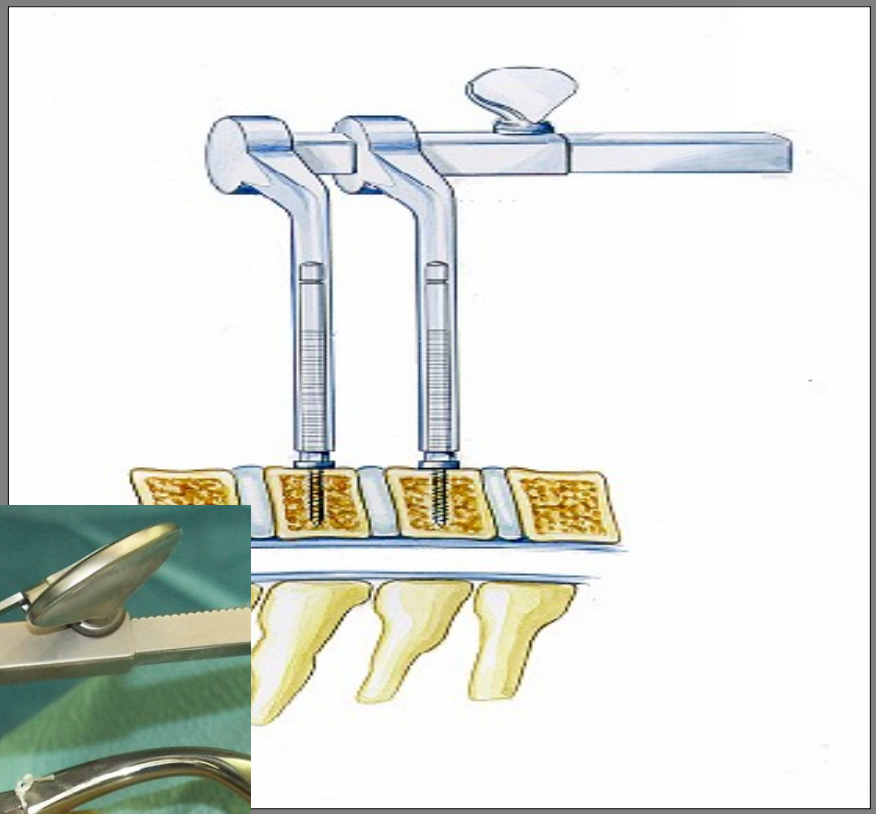

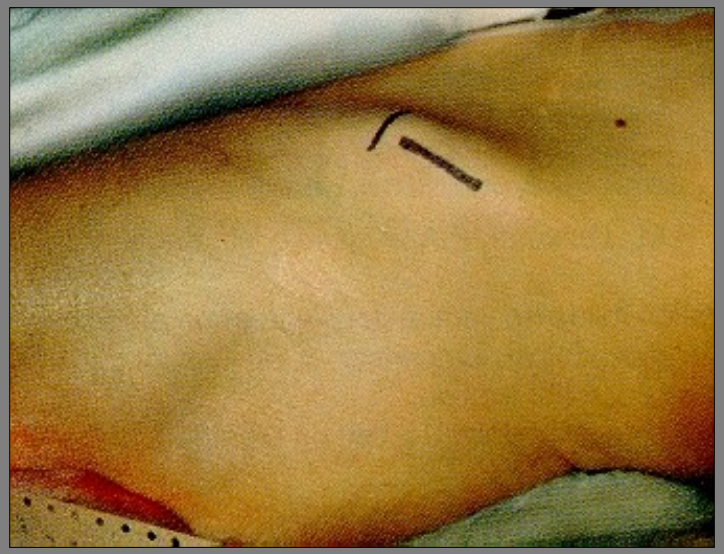

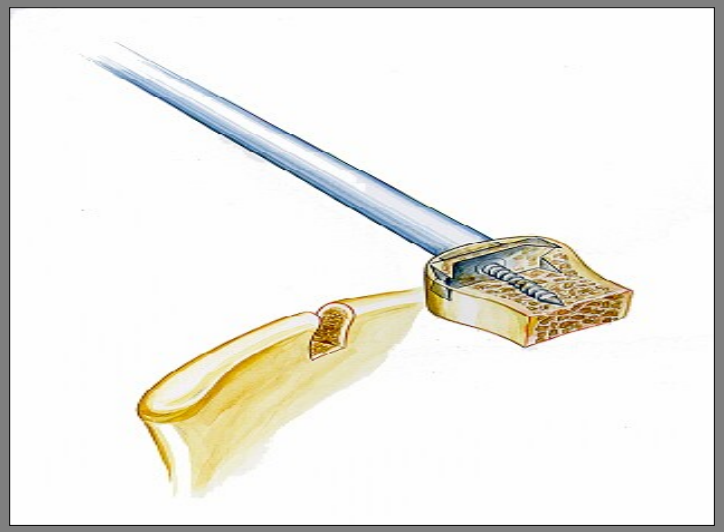

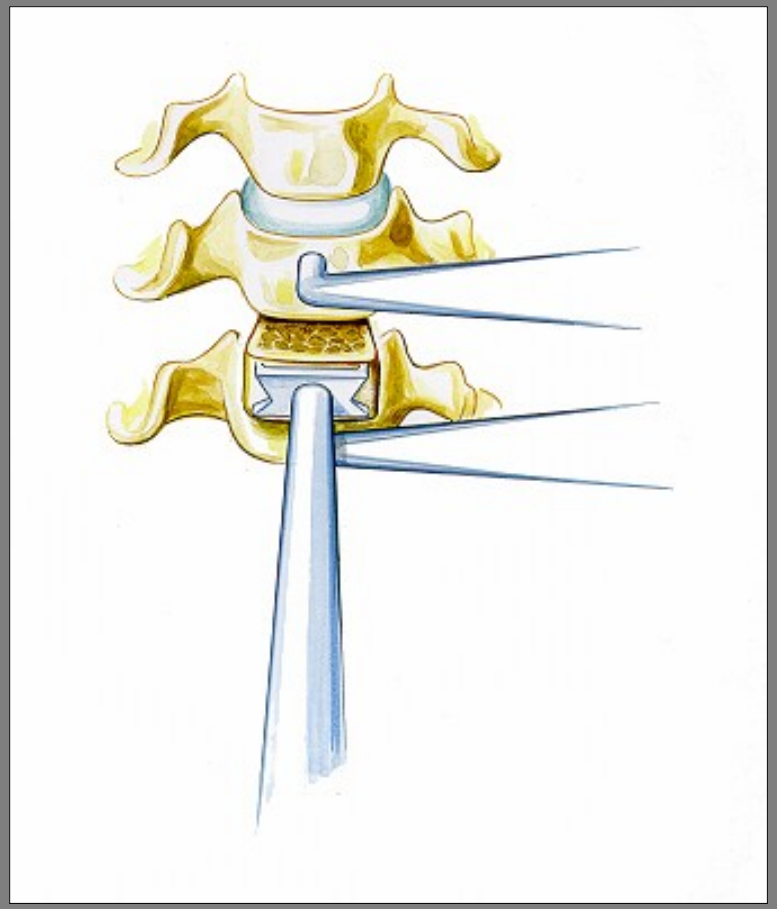

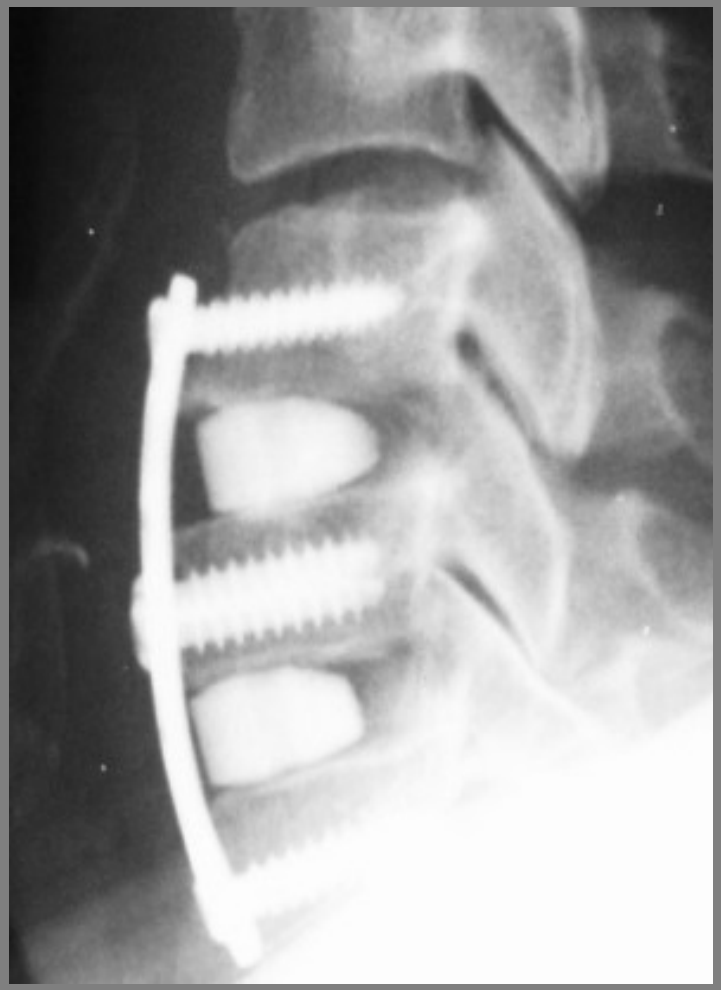

Cage, vložky, spacery …. LBC únor / 2000

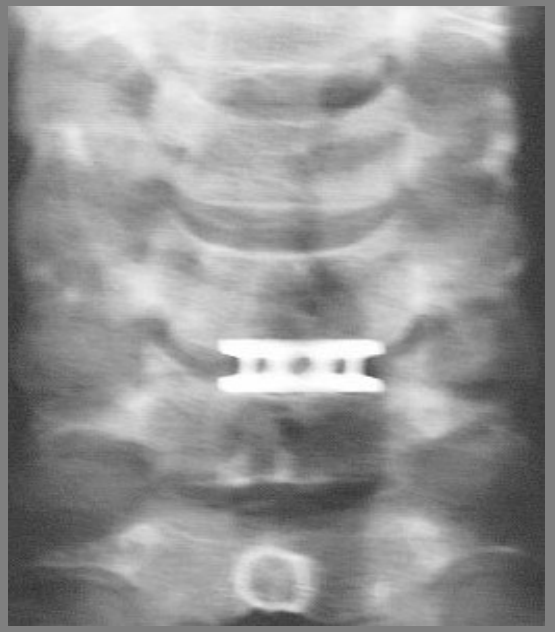

Plastic cages (PEEK)

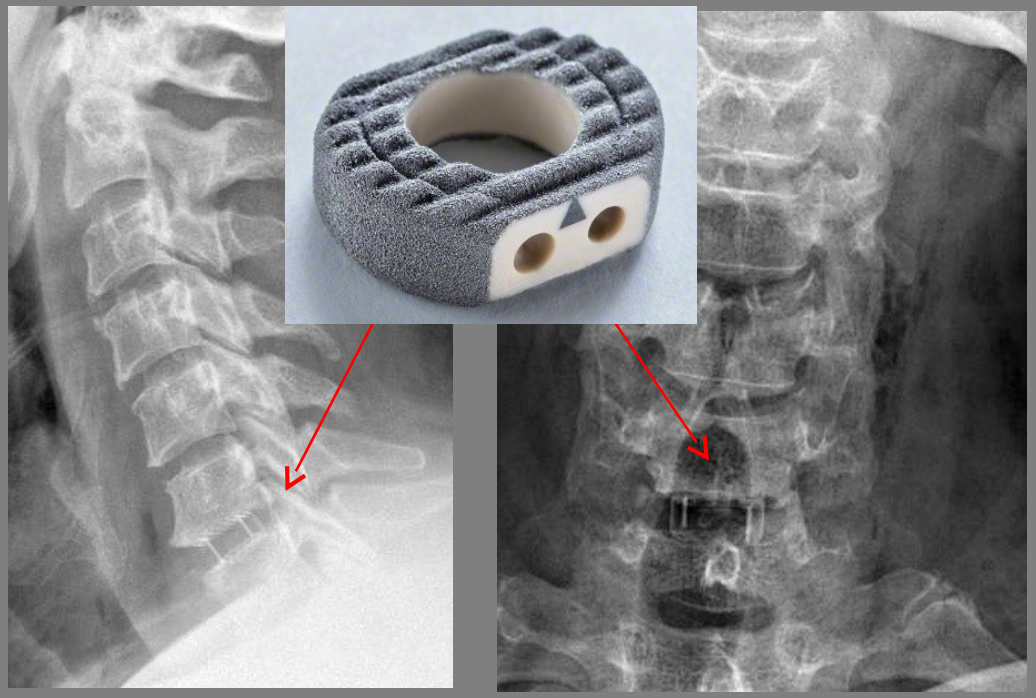

CeSpace XP

Moderní spondylochirurgie horní krční páteře

Magerl [1979]

Bohler [1981]

Nakanishi [1982]





První osteosyntéza zlomeniny zubu C2 v ČSSR

Juraj Látal (1935) v Bratislavě

1988 červenec - 66 y zdrav sestra

Poldi 1 šroub, jako antirotaci užil Kirschner drát

Učil se to od Böhlera

Narodil se jako Jiří v Litovli u Olomouce

Lohnert J, Látal J. Fracturae axis seu epistrophei – chirurgická liečba I. část: Dens axis seu epistrophei. Acta Chir ortop Traum čech 1992; 59: 358–362.

Lohnert J, Látal J. Fracturae axis seu epistrophei-chirurgická liečba. II. časť. Acta Chir orthop Traum čech 1992; 59: 358–362.

Otto Vlach

(courtesy of Dr. Cienciala – op.protokoly)

1988

5. únor první OC fixace (Poldi dlaha O a dráty)

16. únor **Judetovi šrouby C2** u katovské zlomeniny

13. květen pseudoartrosa zlomeniny zubu, **1 maleolární šroub**

\+ tenký štěp do druhé strany

Surgery of atlanto - axial instability

Posterior approach

1. silk loop - Mixter and Osgood (1910)
2. wire loop and H graft Gallie (1939)
3. modifications Brooks and Sonntag
4. interlaminar clamps - Halifax,Apofix
5. transarticular C2/1 fusion - Magerl (1979)

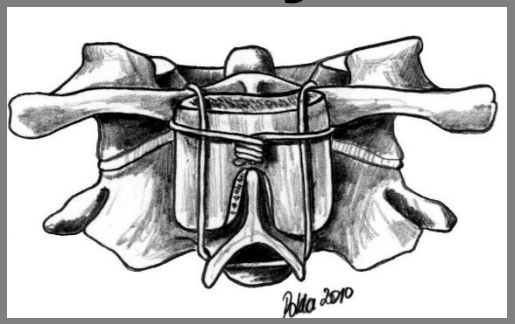

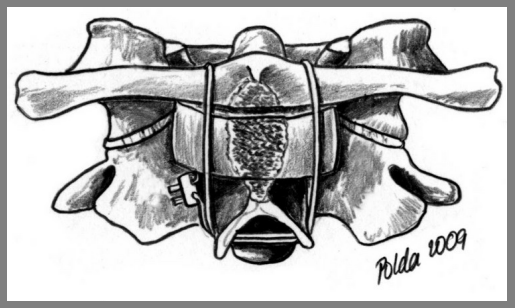

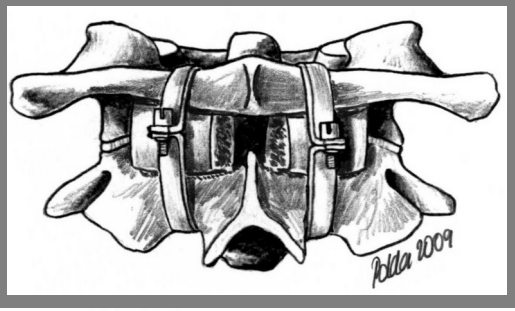

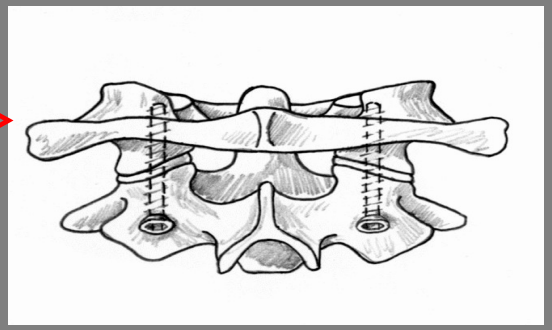

Od roku 1993 chirurgie horní krční páteře v LBC

Před námi Látal a Lohnert, Vlach, Wendsche (úrazy)

My asi první C2/1 transartikulární déza

Klézl 1998

Založení České spondylochirurgické společnosti 1999

Nápad 1998 Barcelona spine meeting

Od roku 2000

- Vyšší radikalita u nádorů – spondylektomie
- Rozvoj mobilních implantátů

Zkrácení intervalu od nápadu k realizaci i v ČR

Lièvre JA, Darcy M, Pradat P, et al.
Giant cell tumor of the lumbar spine; total spondylectomy in 2 stages.
Rev Rhum Mal Osteoartic 1968;35:125-30

Roy-Camille R, Saillant G, Mazel CH, et al.
Total vertebrectomy as treatment of malignant tumors of the spine.
Chir Organi Mov 1990;75:94-6

Tomita K, Kawahara N, Baba H, et al.
Total **en bloc spondylectomy**. A new surgical technique for primary malignant vertebral tumors. Spine **1997**

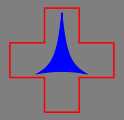

Dívka 17 let pád z koně (1999)

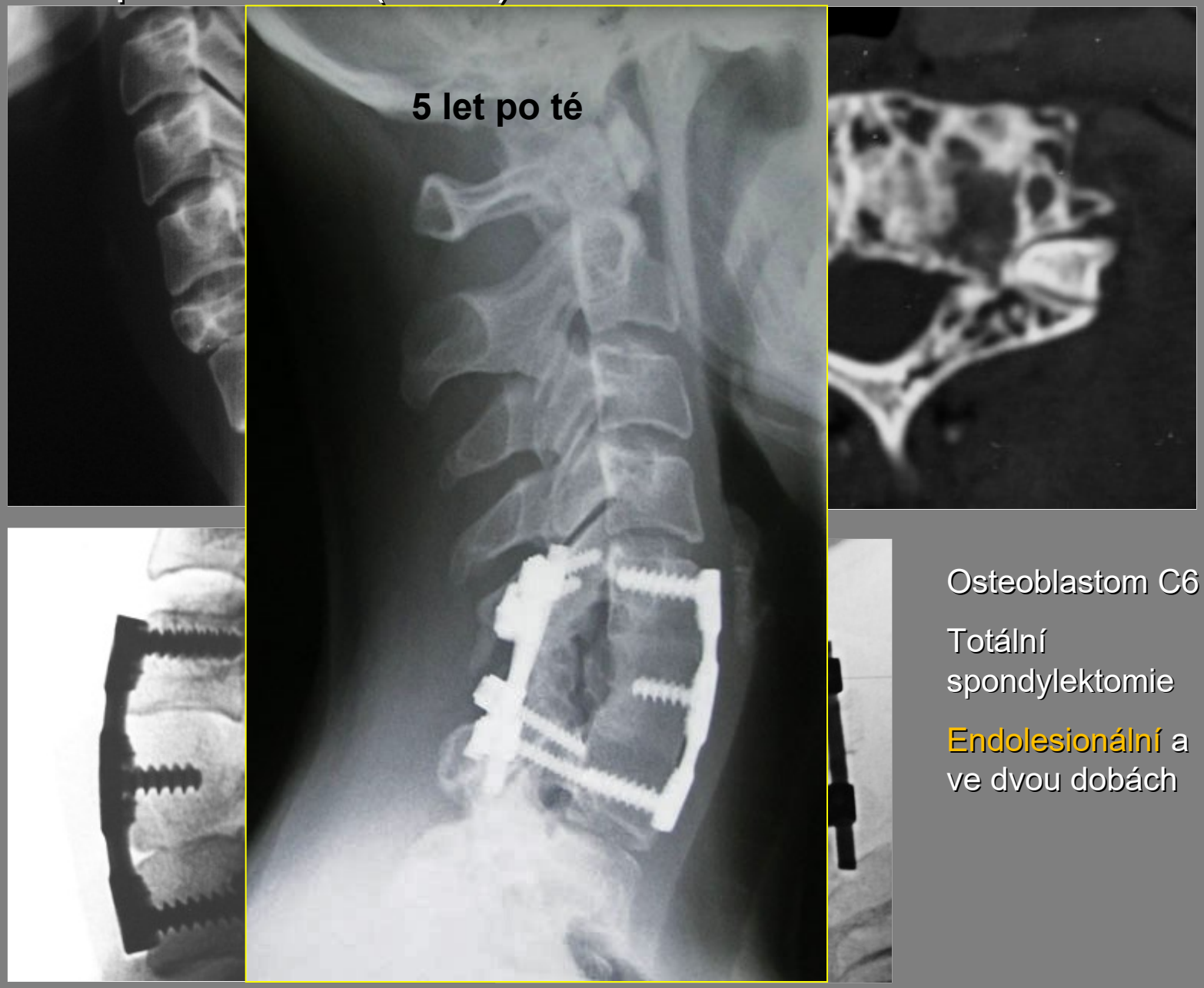

Osteoblastom C6

Totální spondylektomie

Endolesionální a ve dvou dobách

Rhines et al. 2005

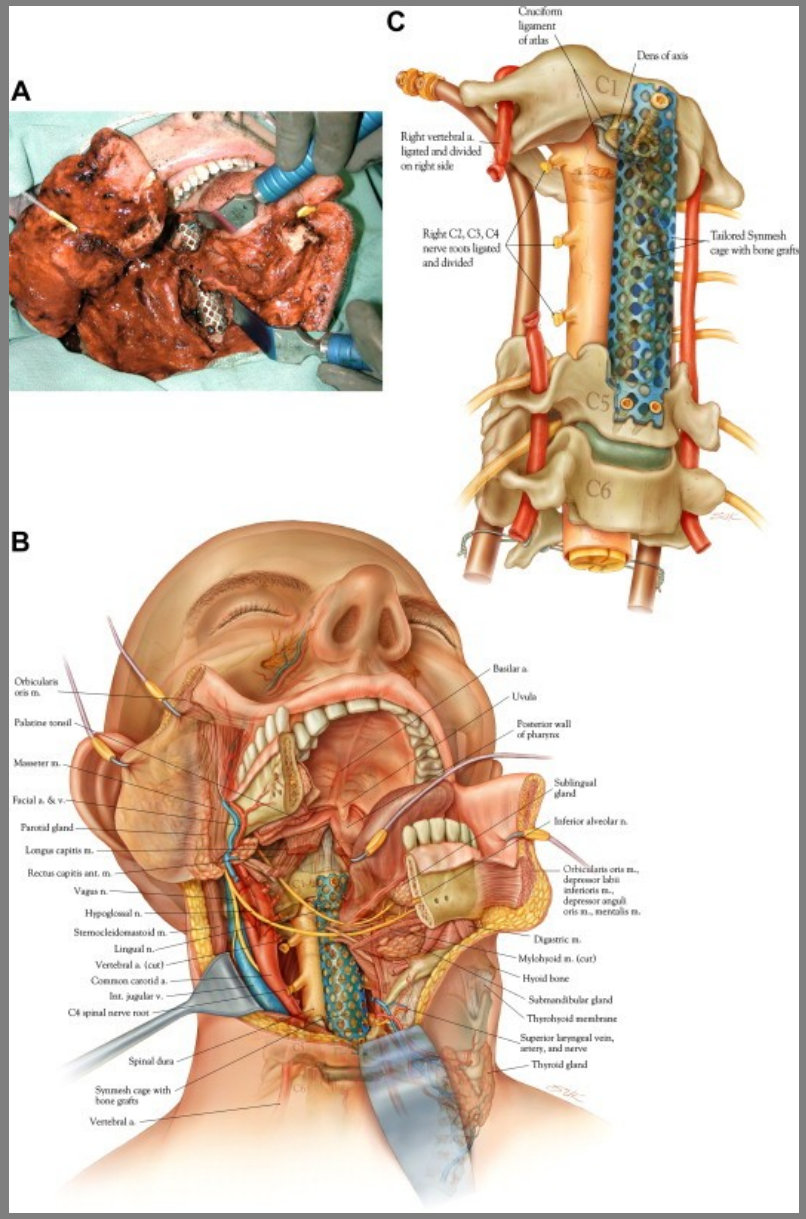

2006

J Neurosurg Spine 6:611–618, 2007

Single-stage total C-2 intralesional spondylectomy for chordoma with three-column reconstruction

Technical note

PETR SUCHOMEL, M.D., PH.D.,[1] PAVEL BUCHVALD, M.D.,[1] PAVEL BARSA, M.D.,[1] ROBERT FROEHLICH, M.D.,[1] ONDREJ CHOUTKA, M.D.,[2] ZDENEK KREJZAR, M.D.,[3] PETRA SOURKOVA, M.D.,[1] LADISLAV ENDRYCH, M.D.,[4] AND LADISLAV DZAN, M.D.[5]

Departments of [1]Neurosurgery, [3]Anesthesiology, [4]Radiology, and [5]Oral Surgery, Regional Hospital, Liberec, Czech Republic; and [2]Department of Neurosurgery, University of Cincinnati, Ohio

✓Chordomas are locally invasive, malignant bone tumors that rarely occur in the cervical spine. En bloc resection or even fully resecting the tumor along its margin offers improved patient survival and a potential disease cure. Complete resection of tumors involving the upper cervical vertebrae requires a combined anterior–posterior approach but is complicated by the presence of vertebral arteries (VAs). In addition, reconstruction of the postresection defect may be prone to failure.

The authors present a case of a chordoma involving the axis that was treated using a single-stage total intralesional C-2 spondylectomy with preservation of both VAs because the patient did not tolerate a preoperative occlusion test. A three-column reconstruction technique is also presented.

KEY WORDS • cervical spine • chordoma • total spondylectomy

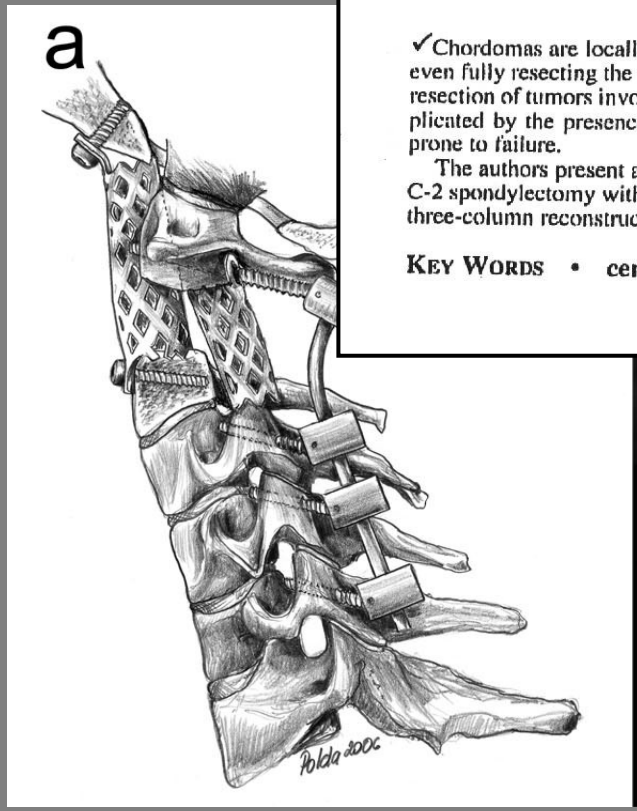

Total **spondylectomy** of C2: report of three cases and review of the literature.

Štulík J, Kozák J, Šebesta P, Vyskočil T, Kryl J, Klezl Z.

J Spinal Disord Tech. 2010 Dec;23(8):e53-8. doi: 10.1097/BSD.0b013e3181d0c1e5.

PMID: 21131798 Review.

STUDY DESIGN: A report on 3 patients undergoing total **spondylectomy** of the C2 vertebra for tumor and the technique for C1-3 reconstruction. ...BACKGROUND: Total **spondylectomy** provides improved progression free survival in many patients with locally aggressive spinal ...

Total En Bloc **Spondylectomy** of C3: A New Surgical Technique and Literature Review.

Štulík J, Barna M, Vyskočil T, Nesnídal P, Kryl J, Klézl Z.

Acta Chir Orthop Traumatol Cech. 2015;82(4):261-7.

PMID: 26516729

Based on further multidisciplinary meeting, an en bloc **spondylectomy** of C3 was recommended, preferably with preservation of nerve roots and vertebral arteries. ...CONCLUSION: Total en bloc **spondylectomy** of a subaxial cervical vertebra with preservation of vertebral ...

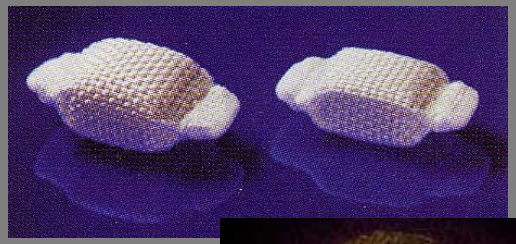

„Spine arthroplasty bloom“
začal v bederní oblasti v 90tých letech

U nás:

Jiří Vrzala Prodisc L 10.4.2001



V. Bryan (early 90s)



First human implantation – **Jan Goffin** (January 2000)

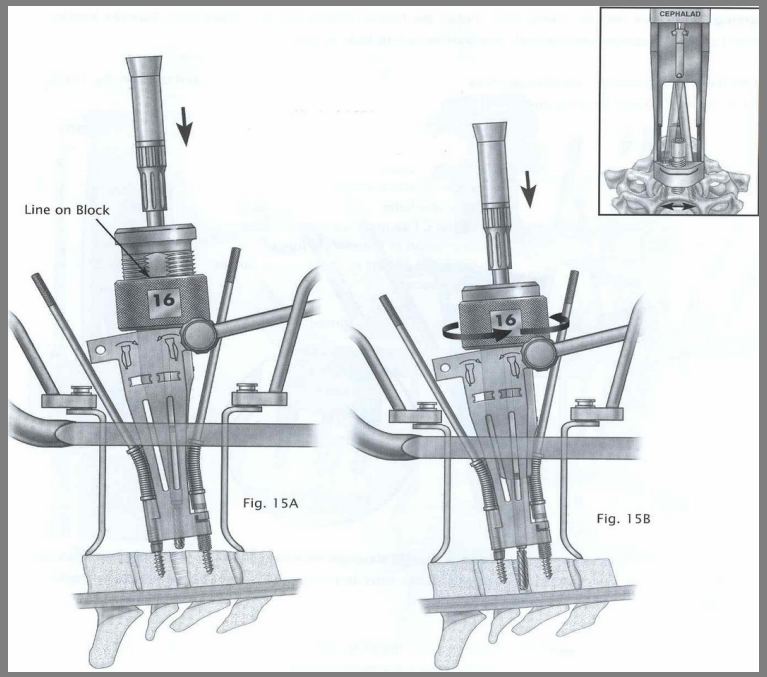

2003

o pár týdnů dřívě UL neb náš kandidát dostal chřipku

Activ C - first implantation 25th January **2007**

„Pokrok v chirurgii páteře“

Co to znamená?

Hledání metod, jak chirurgicky co nejefektivněji dosáhnout co nejfyziologičtějšího výsledku

Současné trendy maximální efektivity:

A. minimální invasivita

B. maximální přesnost

C. obnova přirozeného tvaru a pohybu

D. maximalní radikalita

E. rychlá mobilisace bez zevní podpory

F. specialisovaný trénink a vzdělávání

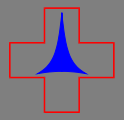

„Background“

A. Významné zlepšení zobrazování

B. Rozvoj technik a implantátů (hardware)

C. Navigační techniky

D. Elektronizace a robotizace

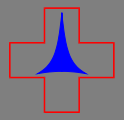

mobile intraop CT since 2012

(32 spiral, gentry 85 cm)

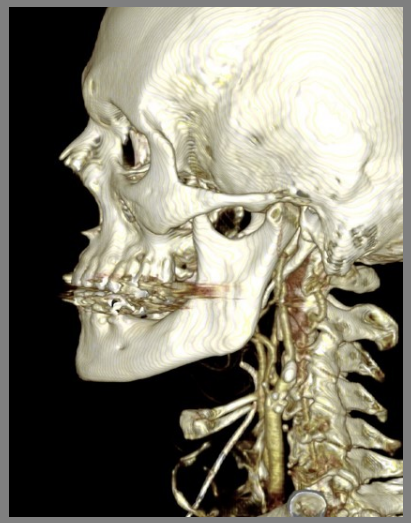

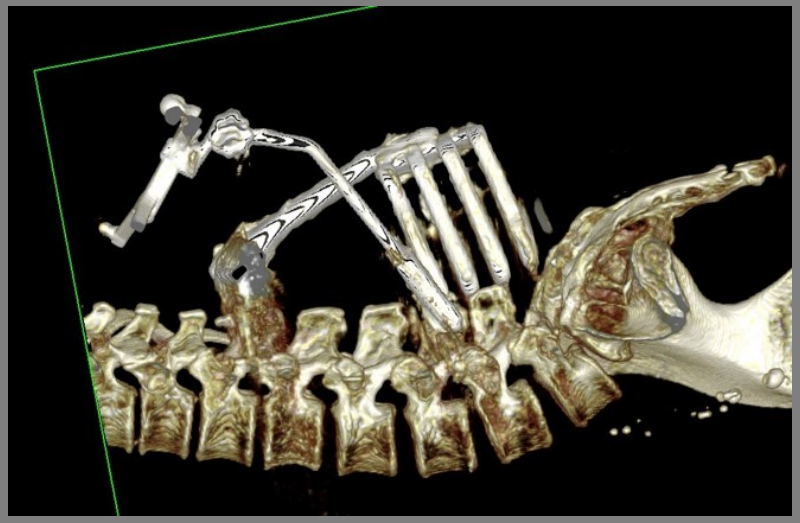

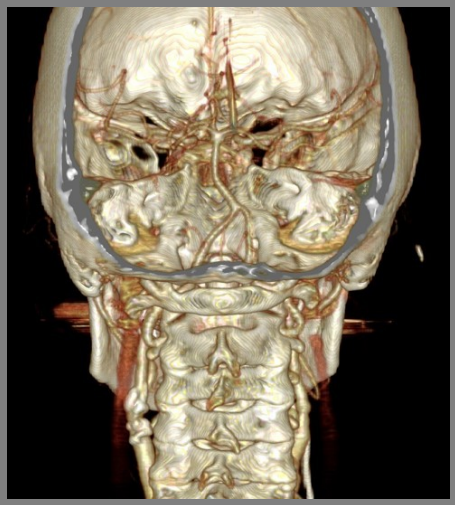

Navigation integrated in stand alone robotic systems

Scott D. Boden :

„We must all ensure that we do not encourage the triumph of technology over reason.”
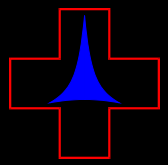
Děkuji za pozornost !